免疫检查点抑制剂LAG-3及其配体GAL-3在外阴鳞状上皮肿瘤中的作用

Margaret M. Cocks, M.D., Ph.D. and Anne M. Mills, M.D.

摘要：外阴鳞状细胞癌（vSCC）虽然罕见，但具有较高的致死率和极高的复发率。除了手术切除，治疗方法有限。LAG-3（淋巴细胞激活基因 -3）及其配体 GAL-3（galectin-3）是一对免疫抑制检查点，是外阴鳞癌的潜在免疫治疗靶点。本研究通过免疫组化分析福尔马林固定的石蜡包埋组织，检测了浸润性鳞癌和外阴上皮内瘤变（VIN）中 LAG-3 和 GAL-3 以及 PD-L1（程序性细胞死亡配体 1）的表达。共 35 例病例纳入评估：包括 HPV 相关/普通型外阴上皮内瘤变 3 级 13 例，分化型外阴上皮内瘤变（dVIN）2 例，HPV 相关外阴鳞癌 16 例，分化型外阴上皮内瘤变相关外阴鳞癌 4 例。91%（32/35）外阴鳞状上皮肿瘤中肿瘤浸润淋巴细胞 LAG-3 阳性表达。71% 的外阴肿瘤病例肿瘤细胞 GAL-3 阳性表达。HPV 相关外阴鳞癌 GAL-3 肿瘤细胞阳性表达率高于分化型外阴上皮内瘤变相关外阴鳞癌（24/29 比 1/6，P=0.004）。评估病例中 40%（14/35）3 种免疫标志物共表达。据此，使用针对 LAG-3/GAL-3 通路的免疫调节药物可能对外阴鳞癌有潜在治疗益处，与抗 PD-L1 治疗联合使用可能会提高疗效。

关键词：免疫组织化学；免疫治疗；外阴病理；免疫检查点抑制剂；鳞状细胞癌；外阴肿瘤

（*IJGP. 2022 Mar.;41(2):113–121*）

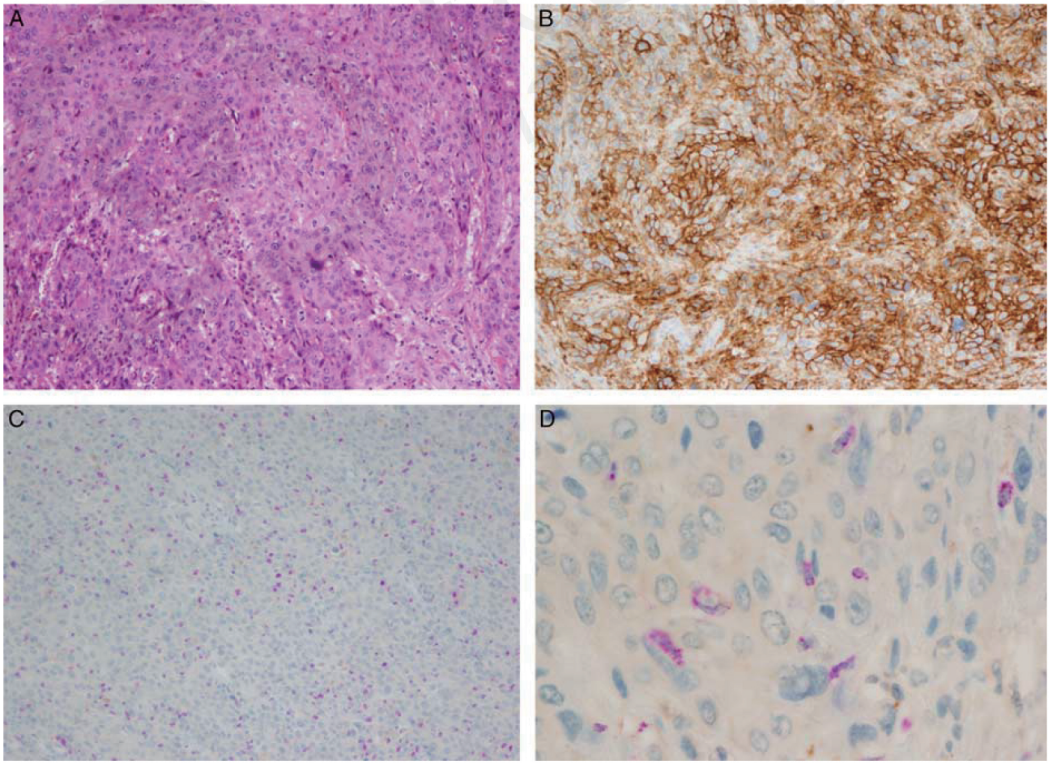

图1.HPV 相关外阴鳞癌 PD-L1 和 LAG-3 的表达模式。 浸润性鳞癌（A, H.E 100×）PD-L1 弥漫强阳性表达（B, 100×），并伴有大量 LAG-3 阳性肿瘤相关淋巴细胞（C, 200×; D, 400×）.

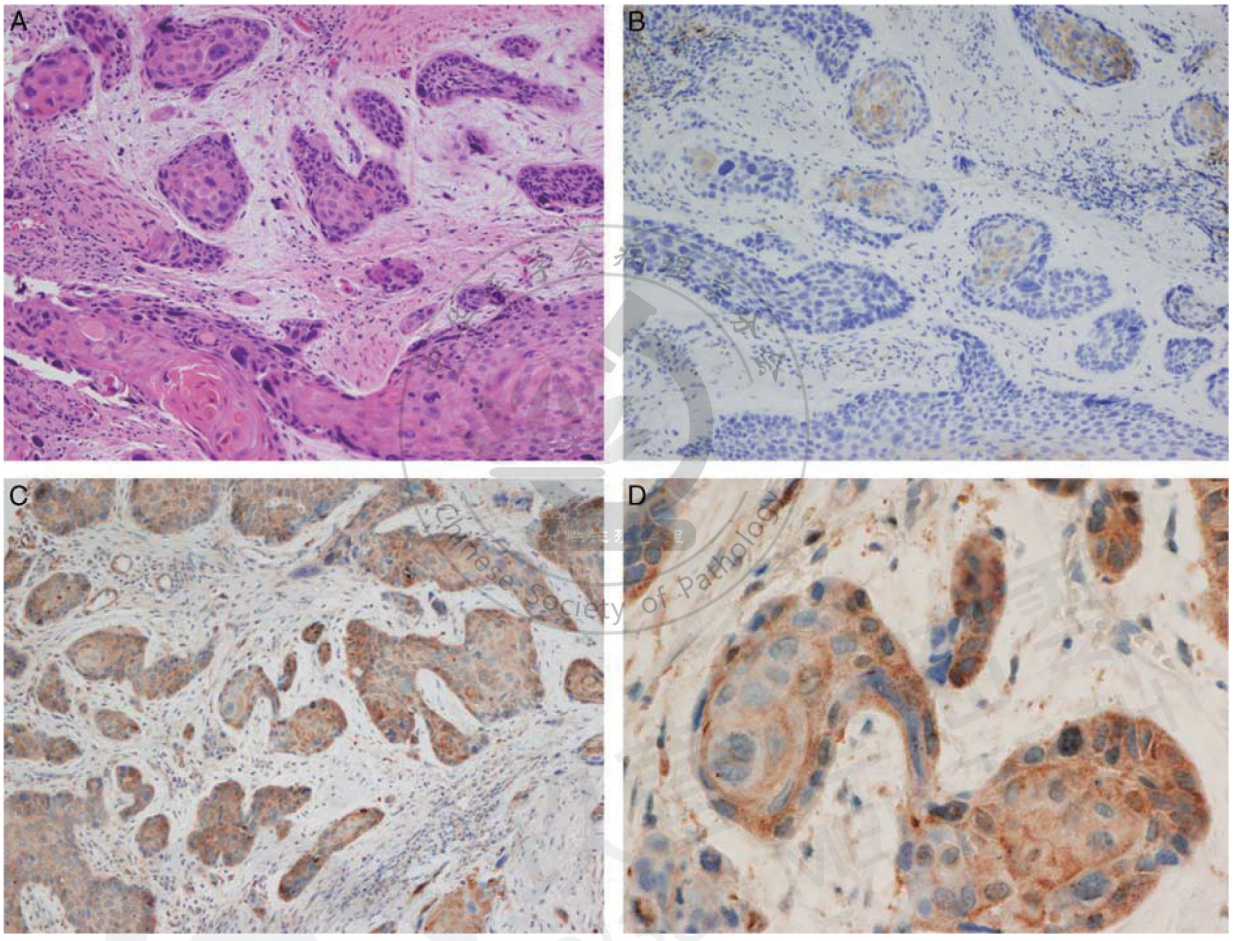

图2.PD-L1 和 GAL-3 在 HPV 相关外阴鳞状细胞癌中的表达模式。浸润性鳞癌（A，H.E 100×）PD-L1 局灶阳性表达（B，100×），同时 GAL-3 弥漫阳性表达（C，100×；D，400×）。

表1. 外阴肿瘤的生物标志物表达

	n/N（%）				
	所有类型	VIN3	HPV相关vSSC	dVIN	dVIN相关vSSC
LAG-3	32/35（91）	10/13（77）	16/16（100）	2/2（100）	4/4 (100)
GAL-3	25/35（71）	10/13（77）	14/16（88）	0/2（0）	1/4 (25)
PD-L1（肿瘤）	16/35（46）	3/13（23）	10/16（63）	0/2（0）	3/4 (75)
PD-L1 CPS ⩾ 1	22/35（63）	5/13（38）	13/16（81）	1/2（50）	3/4 (75)

CPS为“联合阳性评分”；dVIN，分化型外阴上皮内瘤变；HPV，人乳头状瘤病毒； vSSC，外阴鳞癌。

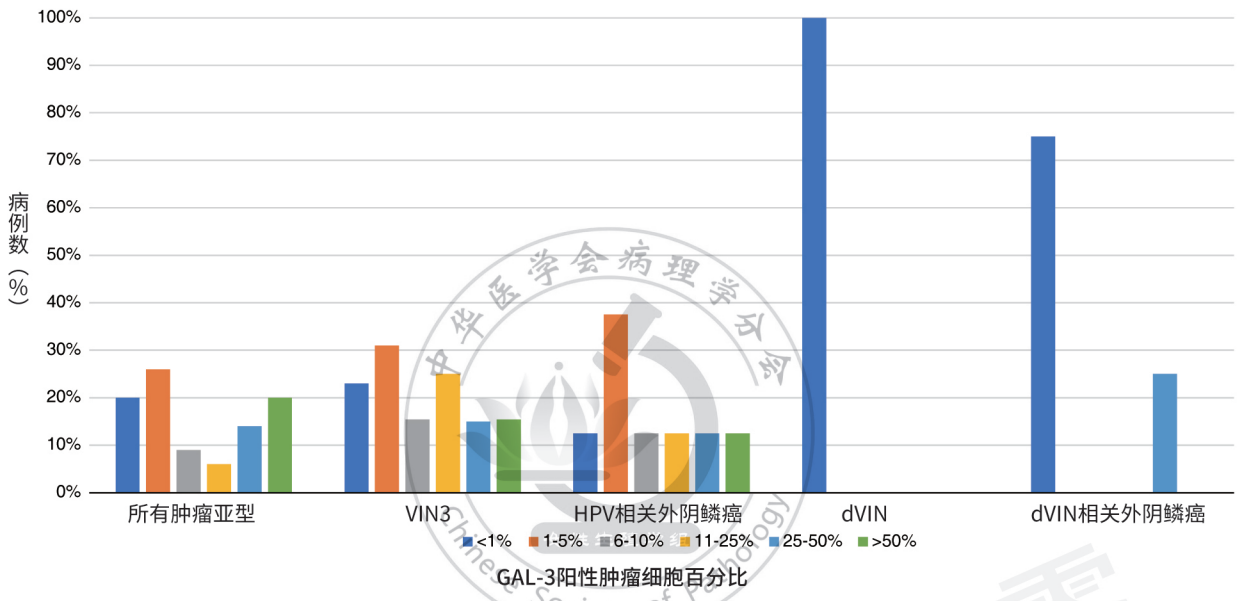

图3.GAL-3 阳性肿瘤细胞百分比。大多数分化型外阴上皮内肿瘤（dVIN）/dVIN 相关性鳞状细胞癌中肿瘤细胞 GAL-3 阳性率 <1%。HPV 相关性 vSCC，无论是上皮内瘤变还是浸润癌，肿瘤细胞阳性率较 dVIN/VIN 相关性浸润性鳞癌高。

表2 . LAG-3+细胞数/hpf：平均值和范围

	所有类型	VIN3	HPV相关vSSC	dVIN	dVIN相关vSSC
LAG-3+细胞数/hpf平均值及范围	19（1-72）	14（1-44）	21 （5-72）	22 （13-30）	33（21-41）

dVIN，分化型外阴上皮内瘤变；HPV，人乳头状瘤病毒；vSSC，外阴鳞癌.

表3 . LAG-3，GAL-3 及 PD-L1 共表达情况（LAG-3 +：有阳性细胞，GAL-3 +：阳性细胞≥1%，PD-L1 +：CPS ≥ 1）

	n/N（%）				
	所有类型	VIN3	HPV相关vSSC	dVIN	dVIN相关vSSC
LAG-3+ 及 GAL-3+	25/35（71）	10/13（77）	13/16（81）	0/2（0）	1/4（25）
LAG-3+ 及 PD-L1+	20/35（57）	4/13（31）	13/16（81）	1/2（50）	3/4（75）
GAL-3+ 及 PD-L1+	15/35（43）	5/13（38）	10/16（63）	0/2（0）	0/4（0）
LAG-3+, GAL-3+ 及 PD-L1+	14/35（40）	4/13（31）	10/16（63）	0/2（0）	0/4（0）

CPS，联合阳性评分；dVIN，分化型外阴上皮内肿瘤；HPV，人乳头瘤病毒；vSSC，外阴鳞状细胞癌。

（金 华　翻译　于晓红　审校）