

累及妇科系统的罕见变异型畸胎瘤

Luiz P. Guido, M.D., Felipe Camacho, M.D., Rochelle Freire, M.D., and Andre Pinto, M.D.

摘要：畸胎瘤是起源于生殖细胞的肿瘤，在女性生殖系统，根据是否存在不成熟成分，将其分为未成熟型和成熟型。体细胞肿瘤也可能与畸胎瘤相关，最常见的包括甲状腺肿瘤、类癌和癌。在此，我们报告2例罕见的妇科畸胎瘤：1例为子宫未成熟畸胎瘤，1例为卵巢成熟型囊性畸胎瘤合并良性滤泡错构瘤。

关键词：畸胎瘤；未成熟畸胎瘤；成熟畸胎瘤；生殖细胞肿瘤；卵巢囊肿；子宫恶性肿瘤

(IJGP. 2022 Jul.;41(4):320-326)

女性生殖学组

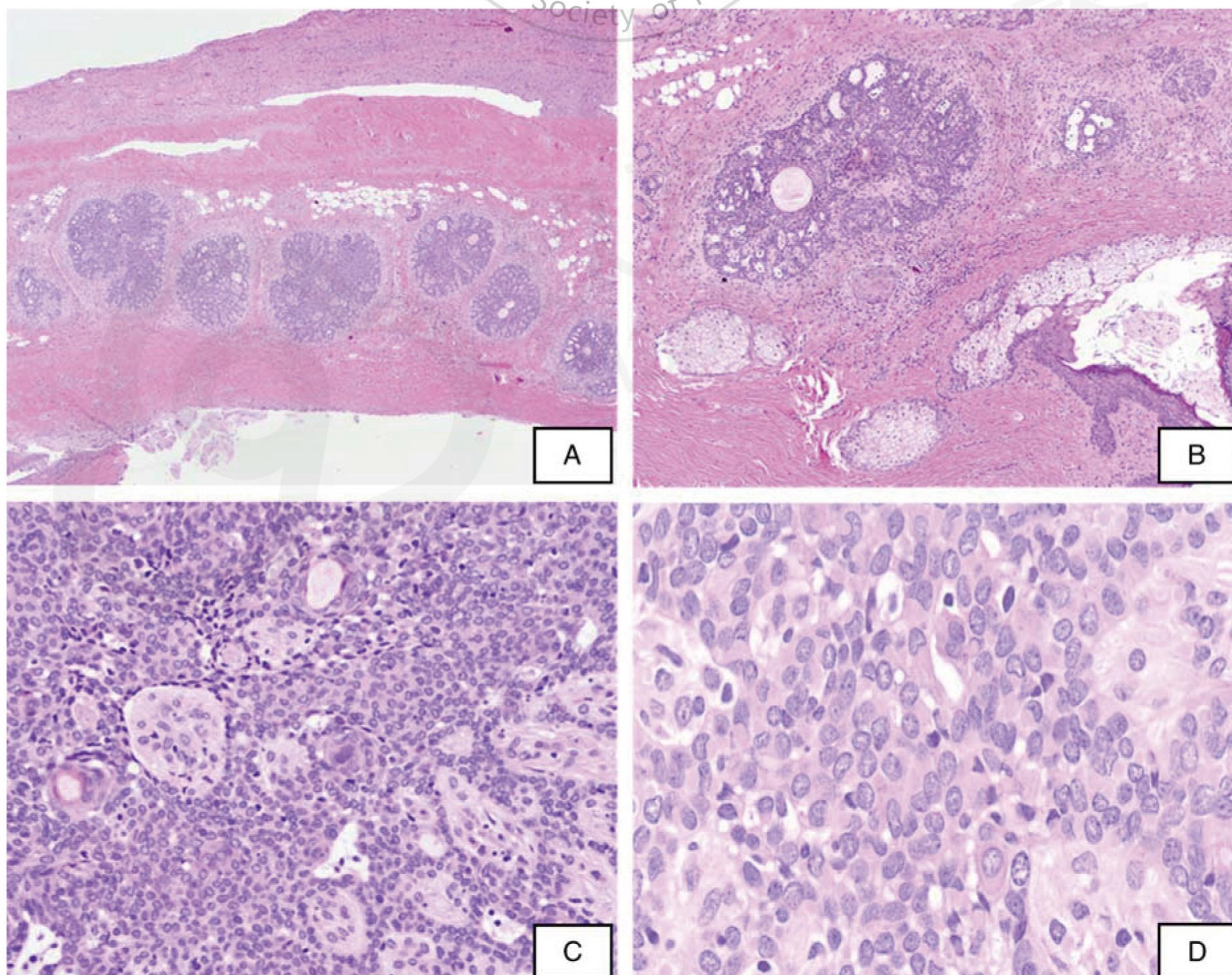
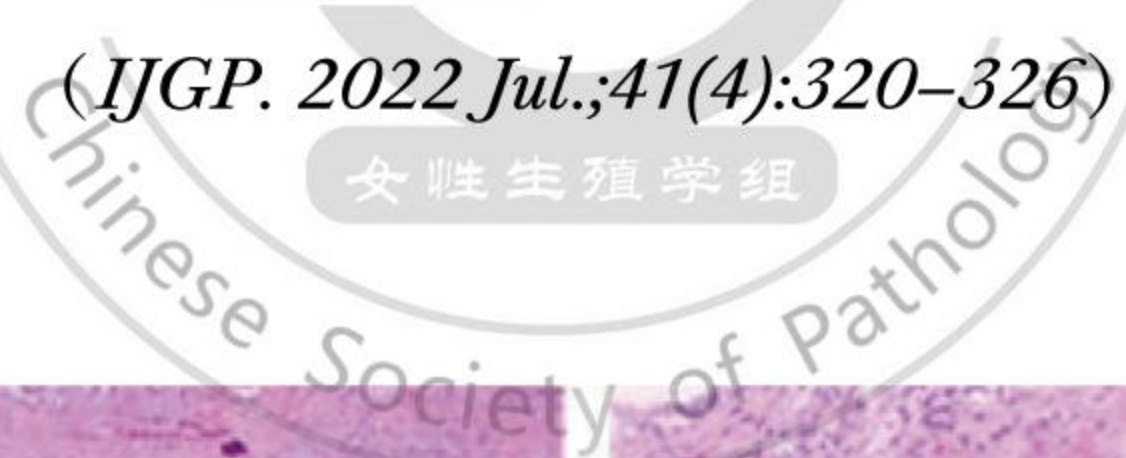

图1.基底细胞样滤泡错构瘤 (BFH) 的组织学特征。(A) 肿瘤细胞巢位于纤维组织丰富的间质背景中，肿瘤细胞与周围组织之间缺乏裂隙 (40×)。(B) 真皮浅表小的基底样细胞巢具有囊性结构，局灶周边呈栅栏状，部分区域与毛囊漏斗部相连 (100×)。(C、D) 肿瘤细胞缺乏细胞异型性、凋亡小体或核分裂象 (分别为 400×、600×)。(HE染色)

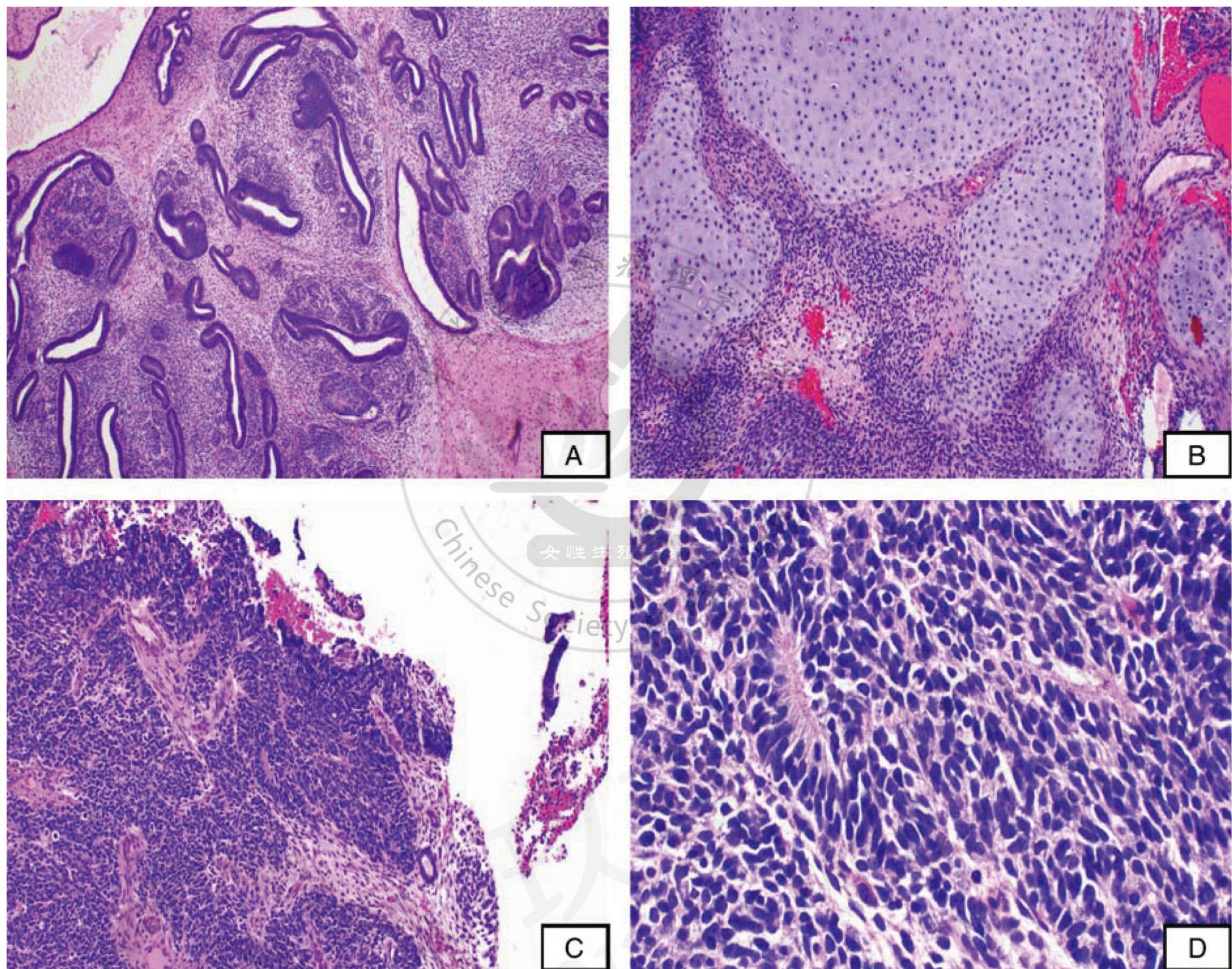


图2.未成熟畸胎瘤的组织学特征。(A) 瘤区域见良性、分化良好的子宫内膜型腺体 (40×)。(B) 有软骨形成区 (100×)。(C和D) 未成熟的神经上皮组织,由原始的圆形至卵圆形细胞组成,胞质稀少,呈菊形团样排列(分别为100×和400×)。(HE染色)

表1.子宫未成熟畸胎瘤既往报道*

参考文献	患者年龄 (yr)	肿瘤部位	治疗
本例	77	子宫内膜	子宫切除术+化疗
Stolnicu 等 ^[11]	46	子宫内膜	子宫切除术
Saffar 等 ^[10]	29	子宫前下壁	子宫切除术+化疗
Souza 等 ^[9]	23	子宫内膜 (宫底)	子宫切除术+化疗+放疗
Ben Ameer El Youbi 等 ^[8]	56	子宫体	子宫切除术
Newsom-Davis 等 ^[7]	82	子宫体	子宫切除术+化疗
Panesar and Sidhu ^[6]	38	子宫颈	肿瘤切除+宫颈锥切术
Gomez-Lobo 等 ^[5]	15	未说明	病灶切除+化疗
Iwanaga 等 ^[4]	36	宫底	子宫切除术+化疗
Ansah-Boateng 等 ^[3]	37	未说明	子宫切除术+放疗

* 合并卵巢畸胎瘤的病例被排除。

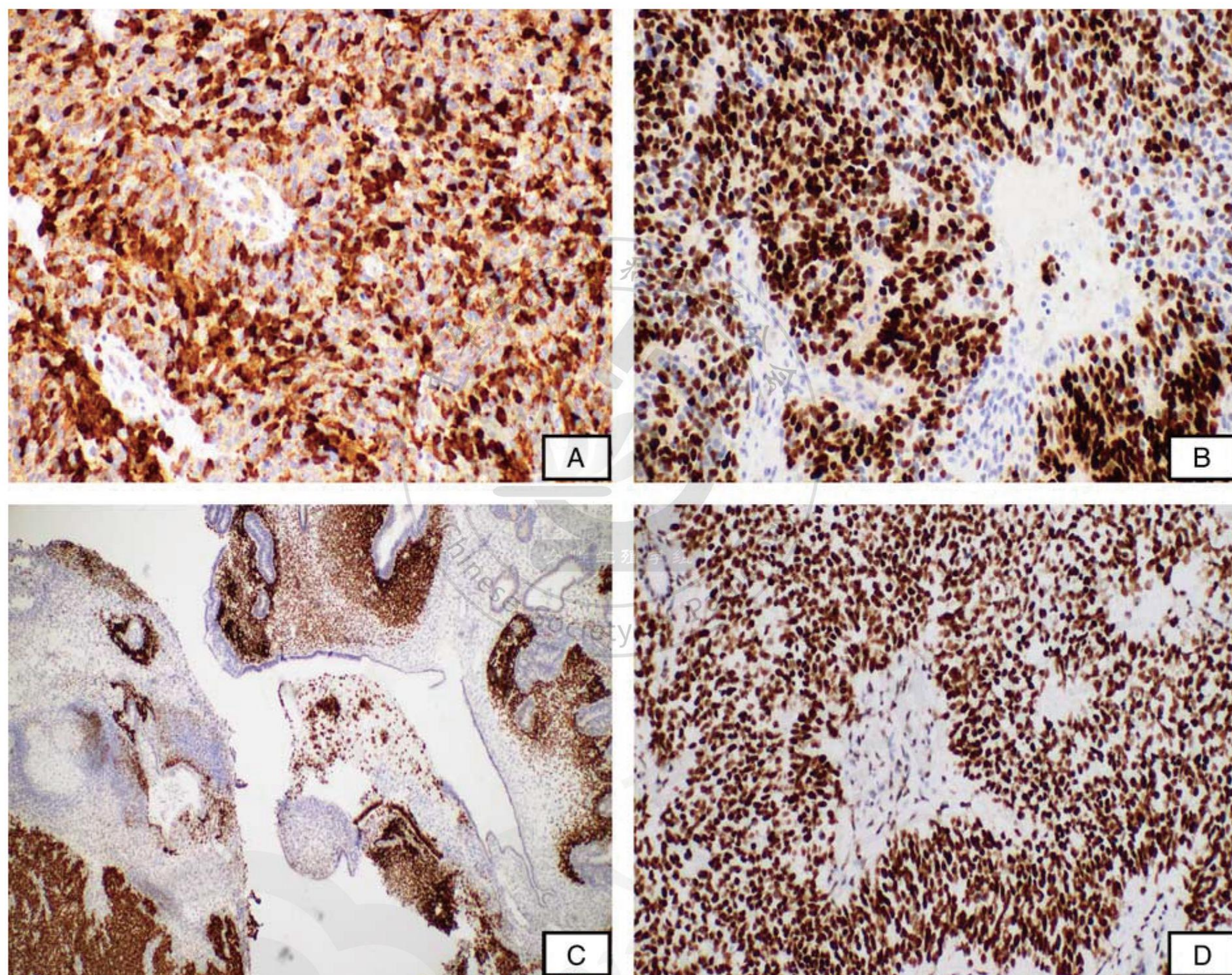


图3.子宫内未成熟组织的免疫表型。(A) Huc/HuD (200×)。(B) OLIG2 (200×)。(C) SALL4 (40×)。(D) SOX-2 (200×)。

(胡余昌 翻译 何琼琼 审校)